Lane Medical Library

Über aufsteigende sekundäre Degenerationen der Hinter- und Seitenstränge im Anschluss an einen Fall von Querschnittserkrankung des Cervicalmarks.

INAUGURAL-DISSERTATION

ZUR ERLANGUNG DER

MEDIZINISCHEN DOKTORWÜRDE

AN DER

FRIEDRICH-WILHELMS-UNIVERSITÄT
ZU BERLIN.

Von

Hans Feist-Wollheim
aus Berlin.

Tag der Promotion: 31. März 1913.

Berlin 1913.
Universitäts-Buchdruckerei von Gustav Schade (Otto Francke)
Linienstraße 158.

Gedruckt mit Genehmigung

der

Medizinischen Fakultät der Universität Berlin.

Referent: **Waldeyer.**

Meinen Eltern.

Die Feststellung der Degenerationen, die nach Unterbrechung der Rückenmarksleitung oder eines Teils derselben eintreten, ist beim Menschen noch immer nicht beendet. Noch immer weichen die Angaben der Autoren auch in wesentlichen Punkten voneinander ab. Es liegt das erstens daran, daß geeignetes einwandfreies Material selten ist, und zweitens wohl auch daran, daß, wie wir glauben, die Autoren häufig das Maß der Exaktheit, das den in Frage kommenden Methoden zukommt, nicht genügend in Rechnung stellen.

Es handelt sich hier im wesentlichen um die Marchische Methode, die bekanntlich die Degenerationen positiv gibt in Form von schwarzen Schollen auf gelbem Grunde, während die Weigertsche und die Karminmethode die Degenerationen ja nur als Lücken des Markscheidengewebes, also gewissermaßen negativ, zu verfolgen gestatten.

Dafür haftet der Marchischen Methode eine Reihe von Schwierigkeiten an, die so groß sind, daß von einzelnen Autoren, wie z. B. von v. Monakow, die Methode früher vollständig abgelehnt wurde.

Es dürfte trotzdem heute sicher sein, daß bei genügender Vorsicht die Methode gute und durch andere Methoden bisher nicht zu ersetzende Resultate liefert, wenngleich sie im Sinn der Objektivität niemals als eine ideale betrachtet werden kann.

Die beim Tier, d. h. bei kleineren Stücken, zu verwendende Methode hat Lewandowsky[1]) früher ausführlich dargestellt, und sein Schüler F. H. Lewy hat in seiner Arbeit über die Acusticusbahnen noch einmal die Fehlerquellen der Methode bei ihrer Verwendung für tierexperimentelles Material geprüft. Eine ausführliche Zusammenstellung der Fehlerquellen bei der Deutung von Marchi-Bildern gab Spielmeyer[2]). Die Hauptpunkte der Technik und der richtigen Beurteilung liegen 1. in der rechtzeitigen Tötung bzw. dem genügenden Überleben des Tieres nach der Operation, 2. in Vermeidung langer Formolfixierung, 3. in der Bemessung der Zeit für die Einwirkung der Marchischen Lösung derart, daß einerseits die Stücke durchgefärbt sind, andrerseits aber normale Fasern nicht mitgeschwärzt werden, 4. in der Vermeidung einer eigentlichen Einbettung und der Vermeidung langer Einwirkung fettlösender Substanzen, die, wenn man die Präparate dauernd aufbewahren will, sogar eine Vermeidung von Deckgläsern nötig macht. Trotz aller Vorsicht sind auf einem Schnitt keineswegs alle schwarzen Schollen, die man in den Präparaten findet, ohne weiteres als sekundäre Degenerationen hinzunehmen, sondern diese müssen in der Kontinuität verfolgbar sein.

Beim Menschen sind die Schwierigkeiten mit der Größe der Stücke noch ganz erheblich gesteigert. Das Osmium muß im allgemeinen viel länger einwirken, und wenn man auch die Schnitte so dünn wie möglich macht, findet man häufig die Oberflächenschnitte des einzelnen Stücks bereits überosmiert und

---

[1]) Lewandowsky, Leitungsbahnen des Truncus cerebri. Jena 1904.

[2]) Centralbl. f. Nervenheilk. u. Psych. 1903, 457 ff.

das Innere noch gar nicht von dem Osmium berührt. Es dürfte beinahe unmöglich sein, von einer menschlichen Großhirnhemisphäre eine nur einigermaßen einwandfreie Serie nach der Marchischen Methode herzustellen, und auch für den Hirnstamm ergibt die Größe der Stücke schon ganz erhebliche Schwierigkeiten. Insbesondere da, wo auch hier größere Fasermassen zu imprägnieren sind, z. B. schon bei der weißen Substanz des Kleinhirns und dann bei der inneren Kapsel.

Wir führen das an, weil sich daraus die Notwendigkeit ergibt, daß jeder Autor, der nach Marchi am Menschen arbeitet, erstens die klinische Geschichte des Falles, d. h. die Dauer der Degenerationen, zweitens die Vorbehandlung und Behandlung des Materials und endlich drittens den Zustand der Schnitte, d. h. den Erfolg, darstellt. Es dürfte also nicht genügen, wenn z. B. Goldstein angibt, daß es sich in seinen Fällen um zwei Tumoren des Rückenmarks handelt, ohne daß wir wissen, wie lange die Tumoren bestanden haben, ohne daß wir erfahren, wie die Präparate geschnitten sind, in welchem Maße Fehler an den Präparaten nachzuweisen sind usw.

Die Grundlage dieser Arbeit bildet ein Fall von Querschnittsmyelitis, dessen Serie Herr Prof. Lewandowsky mir zur Verfügung zu stellen die Liebenswürdigkeit hatte.

Es handelt sich um eine 42 Jahre alte Frau, die aus völligem Wohlbefinden heraus von einer Querschnittsmyelitis vom 8. Cervical- bis zum 1. Thorakalsegment mit allen klinischen Symptomen getroffen wurde, und die genau 14 Tage nach Eintritt der Erkrankung zugrunde ging. Die Autopsie (Prof. L. Pick) ergab eine Querschnittsmyelitis, die nach den Präparaten von Herrn L. Pick den ganzen

Querschnitt einnahm. Von der Medulla oblongata ab wurde das Zentralnervensystem Herrn Prof. Lewandowsky, der den Fall auch klinisch beobachtet hatte, übergeben. Der unterste Teil der Medulla oblongata war — besonders ventral — etwas zerrissen. Das Gehirn blieb vier Tage in Formol, kam dann etwa acht Wochen in Müllersche Flüssigkeit und wurde dann in Scheiben zerlegt und fünf bis sechs Wochen in mehrmals gewechselter Marchi-Flüssigkeit behandelt. Es wurde eine lückenlose Serie hergestellt, die den Hirnstamm bis in den vorderen Teil des Thalamus (wo keine Degenerationen mehr sind) umfaßt. Die Schnittrichtung geht nicht genau senkrecht zur Längsachse des Hirnstammes, sondern verläuft von vorn oben nach hinten unten schräg [entsprechend etwa den von Déjérine abgebildeten, auch in Lewandowskys Handbuch der Neurologie, (Band I, S. 283 ff.) wiedergegebenen Figuren, auf die wir uns auch später beziehen werden].

Die Schnitte wurden nach kurzer Umschließung in Celloidin ohne eigentliche Einbettung geschnitten. Der Zustand der Schnitte war ein recht guter. Größere Stellen, die nicht imprägniert waren, fanden sich nur im Bereiche der Pons und der inneren Kapsel, aber so verteilt, daß sie die Sicherheit des Ergebnisses nicht gefährdeten. Trotzdem waren die oberflächlichen Schnitte fast in allen Stücken schon etwas überosmiert, so daß sie aus der genauen Betrachtung auszuscheiden hatten, was aber auch das Resultat nicht beeinflußt.

Es ergibt sich aber aus der Schwierigkeit der Untersuchung und der Deutung, die ich hier mit einer vielleicht überflüssig erscheinenden Ausführlichkeit gegeben habe, daß man nicht Degenerationen,

die man nur in einigen Schnitten findet, verwenden darf. Es findet sich in den Arbeiten der Autoren eine solche Unzahl Angaben über Degenerationen mit der Marchischen Methode, daß, wenn man sie alle zusammennehmen wollte, ein recht unübersichtliches und wahrscheinlich auch falsches Bild entstehen würde. Als Prinzip muß es gelten, eher eine Degeneration zuwenig als eine zuviel zu beschreiben; denn es ergibt sich aus der Natur der Sache, daß einmal irrtümlich beschriebene Degenerationen nur sehr schwer aus der Literatur wieder herauszubringen sind. Deshalb will ich mich auch in bezug auf die tatsächlichen Befunde nur mit derjenigen Sicherheit ausdrücken, die bei vorsichtiger Betrachtung des Präparates als absolut feststehend anzusehen war.

Es waren an der Serie die aufsteigenden Degenerationen in den Hinter- und Seitensträngen zu beobachten. Auf eine genaue Beschreibung des gröberen Verlaufes der Degeneration kann ich verzichten, da derselbe in den Hauptsachen mit dem allgemein bekannten Verlauf dieser Bahn vollkommen übereinstimmt. Ich will nur die Gegenden genauer beschreiben und abbilden, in denen sich noch Strittigkeiten und Unklarheiten finden.

Der Verlauf der Tractus posteriores und der Tractus spinocerebellares dorsales (Flechsig) ist ein allgemein bekannter und gesicherter. Die Hauptstreitfragen gruppieren sich um den Tractus spinocerebellaris ventralis (Gowers) und dessen oralste Endigung. Ferner handelt es sich um einige Differenzen in der Endigung der Hinterstränge.

I. Hinterstränge.

Es bestand lange Zeit Unklarheit darüber, ob die Fasern der Hinterstränge in den Nuclei funiculi Golli et Burdachi ihre letzten Endigungen hätten, oder ob sie sich direkt bis zum Deitersschen Kern oder in die Kleinhirnschenkel fortsetzten.

In den ältesten Arbeiten wird diese Anschauung allgemein vertreten [v. Monakow[3]), Borgherini[4]), Marchi[5])]. Spätere Autoren veränderten diese Anschauung dahin, daß die Fasern der Hinterstränge sich in Form der Fibrae arcuatae zu den Seitensträngen fortsetzten und mit diesen vielleicht zum Kleinhirn gelangten. Die menschlichen Fälle dieser Art, die in der Literatur beschrieben wurden, stützten sich in ihrer Begründung fast ausschließlich auf die von Edinger[6]) nach Untersuchungen an menschlichen Föten angenommene direkte Kleinhirnhinterstrangbahn. So beschreibt Schaffer[7]) Fibrae arcuatae internae, die vom Nucleus Burdachi zur Schleifenkreuzung verlaufen, und andere, die nach erfolgter Kreuzung teilweise am Rande, teilweise durch die Substanz der Pyramiden hindurch verlaufen und über die entartete Cerebellarbahn hinwegziehen, um in den Strickkörper zu gelangen. In der Höhe der Mitte der Medulla oblongata zeichnet er die obigen Fibrae schon nicht mehr. Ähnlich beschreibt Hoche[8]) in der Höhe der Schleifenkreuzung massenhaft Fibrae arcuatae externae und Fibrae arcuatae internae, die

[3]) Archiv f. Psych., 1883, **14**, 1.
[4]) Riv. sperim. 1887, **12**, 334.
[5]) Sitzungsber. in Riv. sperim., 1887, **22**, II, 207.
[6]) Neurol. Centralbl. 1885, 73.
[7]) Archiv f. mikr. Anat. 1894, **43**, 252.
[8]) Archiv f. Psych. 1896, 28, 2.

zur Schleifenkreuzung verlaufen. Weiter sagt er: „In der Höhe der Mitte des Hypoglossuskerns und der unteren Hälfte der Olive erfährt die Kleinhirnseitenstrangbahn Zuwachs von zwei Faserzügen, die sich aus der Gegend der als solche hier kaum mehr kenntlichen Hinterstrangkerne ventral und dorsal um die Substantia gelatinosa und die Trigeminuswurzel herumschlingen. v. Soelder[9]) beschreibt Fasern, die in der Höhe der Eröffnung des Zentralkanals beginnen, aus dem Gollschen Strang durch die Fibrae arcuatae externae dorsales ventralwärts ziehen und mit analogen Fasern aus dem Burdachschen Strang in das Corpus restiforme eintreten. Souques und Marinesco[10]) beschreiben bei einem Fall von Kompression der Cauda equina Degenerationen im Corpus restiforme. Thiele und Horsley[11]) beschreiben Fasern, die, den Hocheschen Abbildungen entsprechend, teils um die Trigeminuswurzel herum- teils durch dieselbe hindurchziehen. Dem entgegen stehen einige Fälle beim Menschen, wo diese Fasern nicht gefunden wurden [Flechsig[12]), Darkschewitsch[13]), Freud[14]], und vor allen Dingen sämtliche Arbeiten, welche den Verlauf dieser Fasern am Tierexperiment zu verfolgen suchen [Singer und Münzer[15]), Berdez[16]), Sherrington[17]), Mott[18])]. Auch Lewandowsky

[9]) Neurol. Centralbl. 1897, 308.

[10]) Presse médicale 1895.

[11]) Brain 1901, **24**, 519.

[12]) Neurol. Centralbl. 1885, 97.

[13]) Neurol. Centralbl. 1896, 5.

[14]) Neurol. Centralbl. 1886, 121.

[15]) Denkschr. d. Wiener Akad. d. Wissensch., mathem.-naturwissensch. Klasse, 1890, 569.

[16]) Revue médicale de la Suisse Romande 1892.

[17]) Journ. of Physiol. 1893, **14**, Nr. 4 u. 5.

[18]) Brain 1895, S. 1.

betont, daß bei isolierter experimenteller Degeneration auf keine Weise eine Verbindung zwischen den Hintersträngen und dem Kleinhirn sich nachweisen läßt, und daß die obigen Fälle gar nichts beweisen können, weil eben überall eine erhebliche Degeneration sowohl der Hinter- als auch der Seitenstränge besteht. In neuester Zeit nun beschreibt Goldstein[19]) zwei Fälle von Tumoren, wo er diese Bahnen beobachtet. Er beschreibt ein System von Fasern, das so ziemlich dem Hocheschen entspricht, und nennt dasselbe Tractus spinocerebellaris posterior. Die Fasern beginnen in der Höhe der Schleifenkreuzung und reichen bis in die Höhe des Vagus-Austritts. Sie ziehen teils ganz an der Peripherie, teils dorsal und ventral von der absteigenden Trigeminuswurzel und dieselbe durchsetzend. Er nennt sie Fibrae arcuatae mediales, und zwar supra-, infra- und transtrigeminales. Außerdem beschreibt er Fasern, die, den Schafferschen entsprechend, von den Hintersträngen zur Schleifenkreuzung auf die andere Seite hinüberziehen.

In einer Gegend, die etwa Figur 3 bei Goldstein entspricht, sieht man an unseren Präparaten noch die massenhafte Degeneration der Hinterstränge in die Hinterstrangskerne, die sich — allmählich verlaufend — überraschend weit ventralwärts erstrecken. Man sieht ferner die Degenerationen im Seitenstrang und Corpus restiforme. Man sieht endlich auch Fasern, welche ventral von den Hinterstrangskernen deren Gebiet bzw. das der Hinterstränge mit der Seitenstrangdegeneration zu verbinden scheinen. Es ist jedoch unmöglich, zu entscheiden, ob diese Fasern, die dem Tractus spinocerebellaris posterior von

[19]) Neurol. Centralbl. 1910, 898.

Goldstein ziemlich genau entsprechen, von den Hintersträngen oder aus dem Seitenstranggebiet kommen. Es könnte sich ebenso um Fasern vom Seitenstrang zum Seitenstrangkern, auch um etwas seitlich gelegene Teile der Hinterstränge selbst noch handeln, deren Fasern in die Hinterstrangskerne einstrahlen. Eine Entscheidung ist jedoch unmöglich. Für viele dieser Fasern ist es sehr wahrscheinlich, daß es nur Hinterstrangsfasern sind; denn sie entspringen, anscheinend unvermittelt, dicht am lateralen

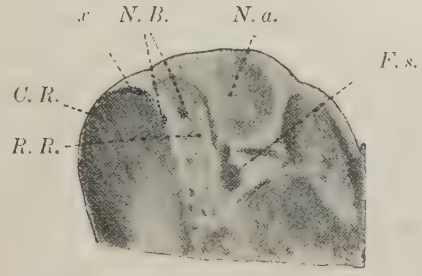

Fig. 1.

N. B. = Nucleus Burdachi. *N. a.* = Nucleus acustici.
F. s. = Fasciculus solitarius. *C. R.* = Corpus restiforme.
R. R. = Radix Rolleri.

Rande der Hinterstränge und sind durch die Fasermasse der absteigenden Trigeminuswurzel von den Seitensträngen getrennt.

Auf Fig. 1 sieht man die gleichen Fasern (*x*), die hier anscheinend aus dem Seitenstranggebiet um die Kuppe des Corpus restiforme zum Hinterstrangskern ziehen oder umgekehrt. Die Verfolgung unserer Serie machte es uns in hohem Grade wahrscheinlich, fast sicher, daß es sich um die erste Möglichkeit handelt; denn man sieht die Aufsplitterungen einer Anzahl dieser Fasern im Hinterstrangskern, und man sieht auch auf Schnitten, die weiter oral liegen, diese

Fasern weiter verlaufen, nunmehr getrennt von der anscheinenden Verbindung mit dem Seitenstrang, und sich in den Rest des Burdachschen Kernes verlieren. Es ist nur zu berücksichtigen, daß, wie das Lewandowsky bei der Katze schon abgebildet hat, der Hinterstrangskern viel weiter auch beim Menschen oralwärts sich erstreckt, als im allgemeinen angegeben wird. In meiner Serie sah ich den letzten Rest des Hinterstrangskernes, genau den tierexperimentell beobachteten Verhältnissen entsprechend, in einer Gegend, die schon die volle Ausbildung des dreieckigen Acusticuskernes und das Gebiet der absteigenden Acusticuswurzel zeigt, und zwar in der Ecke zwischen dem dorsalsten Rande der absteigenden Trigeminuswurzel bzw. dem hier anstoßenden Corpus restiforme nach der Seite bzw. ventralwärts und dem Gebiet der absteigenden Acusticuswurzel medianwärts [vgl. Lewandowsky[20]), Tafel 1, Fig. 5].

Degenerierte Fasern entsprechend der Schleifenkreuzung haben wir überhaupt nicht gefunden. Wir haben zwar das caudalste Stück der Medulla oblongata nicht mit in unserer Serie, haben aber immerhin noch reichlich Schnitte in den Höhen, in denen Goldstein und Schaffer diese Fasern beschreiben.

Es läßt sich, um es noch einmal zusammenzufassen, aus unserem Befunde in keiner Weise folgern, daß die oben beschriebenen, auch von uns beobachteten Fasern auch wirklich die vermutete Verbindung zwischen den Hintersträngen und den Seitensträngen oder gar dem Kleinhirn herstellen. Sondern es ist nach

---

[20]) l. c.

der Lage und dem Verlaufe dieser vereinzelten Faserbündel mindestens ebenso wahrscheinlich, daß es sich um abgesprengte und durch die Trigeminuswurzel verdrängte Fasern der Hinterstränge handelt, die in dieser Höhe zu den Hinterstrangskernen zurückziehen.

II. Seitenstränge.

Wenden wir uns nunmehr der Betrachtung der Seitenstränge zu, so sei zunächst bemerkt, daß hier ebenso, wie das bei den Hintersträngen der Fall war, auch die Degenerationen überall auf beiden Seiten genau symmetrisch sind. Von besonderem Interesse ist nur die Verfolgung des Tractus spinocerebellaris ventralis (Gowers). Wir fanden den Verlauf desselben im allgemeinen entsprechend den klassischen Beschreibungen von Loewenthal[21]), Mott[22]), Hoche[23]) usw. Endigungen in der unteren Olive sind in unserem Falle nicht nachzuweisen. In der Literatur werden dieselben von einigen Autoren vermutet. Goldstein beschreibt sogar einen Tractus spinoolivaris.

Im weiteren Verlauf sieht man Fasern in verschiedenen Höhen aus dem Seitenstrang zur Formatio reticularis ziehen, die wahrscheinlich den von anderen Autoren (z. B. Lewandowsky) beschriebenen Endigungen im Seitenstrangkern entsprechen.

Am schwierigsten ist zu entscheiden, wo sich

---

[21]) Revue médicale de la Suisse Romande 1885, 511 u. Intern. Monatsschr. f. Anat. u. Physiol. 1893, **10**.

[22]) l. c.

[23]) l. c.

die oralste Endigung des Gowersschen Bündels befindet oder vielmehr nach der neueren Nomenklatur des Tractus spinothalamicus und spinotectalis, welchen schon Horsley vollkommen vom Tractus spinocerebellaris ventralis trennt, indem er ihn auch dort, wo sie zusammenlaufen, an der feineren Beschaffenheit der Degenerationsschollen vom Gowersschen Bündel unterscheiden zu können glaubt.

1898 beschreibt Hoche das Gowerssche Bündel entsprechend den Befunden von Loewenthal, Mott und Tooth[24]). Er zitiert ihre bekannte Figur mit dem zweimaligen Wechsel der Faserrichtung, der Schleifenbildung um die Trigeminuswurzel herum und dem rückläufigen Verlauf im Bindearm zum Kleinhirn. Als oralste Endigung nimmt er diejenige im Kleinhirn an, und zwar im Oberwurm. Er betont ausdrücklich, in der Höhe der vorderen Vierhügel keinerlei Degenerationen mehr erkennen zu können. Und zwar beobachtet er das gleiche an zwei Fällen: an einem Kompression des Dorsalmarks in der Höhe der 7. Dorsalwurzel, welcher 40 Tage nach den ersten paraplegischen Erscheinungen starb, und einem anderen von Kompression in der Höhe des 7. Halswirbels, welcher 3 Wochen nach der Verletzung starb.

Es finden sich zum ersten Male bei Mott in einigen Fällen an Affen Fasern beschrieben, die weiter oralwärts ziehen. Er spricht von einigen wenigen Faserzügen, die außen neben der lateralen Schleife zu den Vierhügeln verlaufen und weiterhin, wenn auch schlecht zu erkennen, wahrscheinlich mit den Fasern der lateralen Schleife zum Thalamus verlaufen.

---

[24]) Brain **15**, S. 215.

Im folgenden will ich die Stellen, in denen die orale Endigung dieses Tractus spinothalamicus beschrieben ist, möglichst wörtlich zitieren, weil es mir wichtig erscheint, über diesen schwierigen Punkt möglichst die genauesten Angaben gegeneinander zu halten. Nach Mott vermutet Patrick[25]) bei einem Fall von totaler Quetschung des Rückenmarks an der Grenze von Hals- und Brustmark einen Verlauf zu den Vierhügeln, besitzt jedoch nur Schnitte bis zum Beginn der Bindearmkreuzung. Die erste genaue Beschreibung verdanken wir v. Soelder[26]), der einen Fall von Querschnittserkrankung beschreibt mit Erweichung vom 4. Cervical- bis 2. Dorsalsegment, welcher nach 6 Wochen ad ex. kam. Er beschreibt den Hauptteil des Gowersschen Bündels, wie er bekanntermaßen etwa in der Höhe des distalen Vierhügels zum Velum medullare anterius abbiegt. „Eine kleine Anzahl degenerierter Fasern", sagt er weiter, „bleibt zerstreut in der lateralen Schleife, zieht ventral vom distalen Vierhügel etwa an der Stelle durch, an der sich die laterale Schleife in die zwei den Vierhügelkern umfassenden Bündel spaltet (wir werden weiter unten sehen, daß Horsley auch in diesem Bündel degenerierte Fasern aus unserem Tractus beschreibt), befindet sich in der Höhe des proximalen Vierhügels in dem ‚Rest des Lemniscus lateralis', an den sich hier der dorsalwärts rückende Lemniscus medialis unmittelbar ventral anschließt. Der in die Regio hypothalamica abschwenkenden medialen Schleife folgend, ziehen die Fasern in ventrolateraler Richtung, ventral vom Corpus geniculatum internum bis an die ventromediale Begrenzung des Kerns. Mit

---

[25]) Archiv f. Psych. 1893, **25**, 831.

[26]) l. c. 311, Z. 8 ff.

dem Auftreten des Centre médian ist alle Degeneration verschwunden. Eine direkte Einstrahlung in den Thalamuskern ist nicht nachzuweisen.“ Daneben beschreibt v. Soelder noch eine zweite thalamospinale Bahn: „Sie stammt aus dem Seitenstrangrundbündel, wo sie als schwaches Degenerationsfeld nahe dem Außenrande der Vorderhörner liegt, verläuft aufwärts durch die ganze Substantia reticularis, ist lateral am Pyramidenkern, dorsolateral an der dorsalen Nebenolive, dorsomedial an der oberen Olive zu finden; in der Gegend des proximalen Vierhügels liegt sie im Tegmentum medial von der Hauptschleife und schließt sich, im weiteren Verlaufe nach außen abbiegend, den früher geschilderten Fasern aus der lateralen Schleife an, nachdem diese an ihr vorbei in die Regio hypothalamica gezogen sind.“

Ein Jahr später beschreibt Quensel[27]) bei einem Fall von Sarkom in der Höhe des 9. und 10. Dorsalsegments, der nach 7 Monaten ad ex. kam, die Bahn sehr ähnlich als in der lateralen Schleife verlaufend. Er vermutet Fasern, die im Kern des hinteren Vierhügels endigen, jedenfalls zu demselben hin verlaufen, ferner Fasern, die in der hinteren Commissur zur anderen Seite hinüberkreuzen. Die Endigung beschreibt er folgendermaßen: „Man sieht von der dorsalen Spitze des lateralen Anteiles der Schleife aus lange Körnchenketten vor und unter dem Corpus geniculatum internum lateralwärts ziehen. Nach seitwärts zu breiten sich dieselben auch etwas in das vor ihm gelegene Ausstrahlungsfeld der medialen Schleife aus. Der Faserzug bildet einen nach vorn konvexen Bogen. Es finden sich Fasern über dem ganzen vorderen unteren Quadranten des Corpus

[27]) Neurol. Centralbl. 1898, 482.

geniculatum internum ausgebreitet. Hinter dem Centre médian und dem schalenförmigen Körper vorbeistreichend, lassen sich seine letzten Ausläufer bis zu den hinteren Teilen des Nucleus externus thalami verfolgen.“ Quensel verfolgt die Fasern also noch etwas weiter als v. Soelder in den Thalamus hinein.

Es folgen Arbeiten von Horsley[28]) und von Kohnstamm[29]), welche die Einteilung in Fasciculus Gowersi, Fasciculus spinotectalis und Fasciculus spinothalamicus haben. Kohnstamm arbeitet an Kaninchen und ist, soweit ich übersehen kann, der einzige, welcher diese Fasern bei niederen Säugern beschreibt, während Mott die gleichen am Affen beobachtet hatte. Kohnstamm beschreibt Fasern in der lateralen Schleife, die „teils als Körnchenreihen zu den hinteren und vorderen Vierhügeln ziehen, teils als spärliche Reste in den distalen Regionen des Thalamus verschwinden“.

Thiele und Horsley beschreiben bei einem Fall von Wirbelsäulenfraktur am 4. Lumbalsegment, der nach 40 Tagen ad ex. kam, vor allem die tektale Endigung des Faserzuges sehr genau. Sie lassen ihn den Kern des hinteren Vierhügels zusammen mit der lateralen Schleife umziehen und sehen deutliche Endigungen im vorderen Vierhügel. Über die oralste Endigung sagen sie nur, daß dieselbe im Querschnitt eine V-förmige Figur darstellt und in das Pulvinar einstrahlt.

In demselben Jahr beschreibt Henneberg[30]) in einem Vortrag in der Berliner Psychiatrischen Gesellschaft einen Fall von Myelitis acuta in der Höhe

---

[28]) Brain 1901, S. 519.
[29]) Neurol. Centralbl. 1900, 242.
[30]) Neurol. Centralbl. 1901, 334.

des 4. Dorsalsegments, der nach 3 Wochen ad ex. kam. Er beschreibt den Verlauf der Fasern ähnlich wie Quensel; sie ziehen mit den Fasern der lateralen Schleife bis in die ventromediale Umgebung des Corpus geniculatum internum. Hier nehmen die Fasern einen ventrolateral gerichteten und zerstreuten Verlauf. Nach Verlassen des Corpus geniculatum internum findet sich ein Teil der Fasern in dem am meisten nach hinten und ventral gelegenen Teile des lateralen Thalamuskernes, wo sie zu enden scheinen. In Ebenen, die durch den distalen Teil des Nucleus medialis fallen, findet sich keine Degeneration mehr.

Bumke[31]) verfolgte bei einem Falle von Kompression in der Höhe des 5. und 6. Cervicalsegments Fasern bis zum ventralen Abschnitt des lateralen Sehhügelkernes.

A. N. Bruce[32]) kommt nach Versuchen an Affen zu dem Resultate, daß zwar das Gowerssche und das Flechsigsche Bündel ein System bilden, das die Clarkesche Säule mit dem Wurm verbindet und gewissermaßen nur zufällig in seinem Verlaufe zum Kleinhirn in die beiden Bündel gespalten wird, daß aber im ganzen Verlaufe desselben sich mehr median liegende, feinere Fasern unterscheiden lassen, welche nicht zum Kleinhirn ziehen, sondern ihr Ende finden im Nucleus lateralis, in der Pons und den vorderen und hinteren Vierhügeln beider Seiten sowie in der Substantia nigra und im Thalamus derselben Seite.

In letzter Zeit beschreibt Choroschko[33]) 2 Fälle von Wirbelbruch im unteren Dorsalteil und Angiosarkom der Pia im Halsteil des Rückenmarks; er

---

[31]) Neurol. Centralbl. 1905, 627.

[32]) Quarterly Journ. of experim. Physiol. 1910, **3**, 391.

[33]) Monatsschr. f. Psych. u. Neurol. 1909, **26**, 534.

vermutet Endigungen im Corpus geniculatum und im angrenzenden Teil des Thalamus opticus, konstatiert ferner einen sicheren Zusammenhang mit dem Nucleus lenticularis (Putamen) und beschreibt ferner Degenerationen in der inneren Kapsel und in der Rinde. Die letzte Veröffentlichung ist diejenige von Goldstein. Er läßt gleichfalls Fasern im Kniehöcker endigen, „weitere feine Züge in den hinteren Vierhügeln, zum Teil über die Mittellinie zur anderen

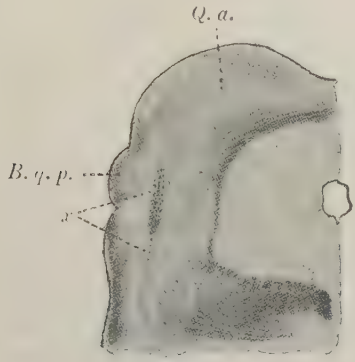

Fig. 2.

Seite kreuzend. Der Hauptzug verläuft unterhalb des Geniculatum mediale medianwärts in den seitlichen Teil des Thalamus und findet in feinsten Aufsplitterungen sein Ende in dem hinteren Teil des Nucleus lateralis.“

An unserer Serie finden wir in der Höhe des vorderen Vierhügels und des Armes des hinteren Vierhügels (*B. q. p.*) die Fasern in wesentlich caudo-oraler Richtung verlaufend in dem Bereich des Markbündels, das auch im Marburgschen Atlas, Fig. 33—36, als Tractus spinothalamicus bezeichnet wird (vgl. Fig. 2). Sie fangen gerade hier an, einzelne Fasern

lateralwärts abzugeben, die anscheinend in dem Grau zwischen dem Faserzug selbst und dem Arm des hinteren Vierhügels endigen. Endigungen in der eigentlichen Kuppe des vorderen Vierhügels und Fasern dahin, wie Thiele und Horsley sie beschreiben, fanden wir nicht. Auch die Fasern, die nach Horsley mit der Schleife zusammen die Kuppe des hinteren Vierhügels umziehen und zum Teil in ihr endigen, konnte ich nicht entdecken. Ich finde sie auch in der mikrophotographischen Darstellung, die Horsley gibt, nicht sehr überzeugend dargestellt.

Es waren in dieser Höhe sonst keine Degenerationen zu erkennen. Die degenerierten Faserzüge verlaufen ferner am Corpus geniculatum mediale vorbei in der Haubenstrahlung und finden nach lateralwärts in der Regio hypothalamica ihr Ende. Über die genaue Lokalisierung dieser Endigung mögen folgende Figuren Aufschluß geben:

In einer Ebene, die ungefähr der Abbildung 102 in Lewandowskys Handbuch der Neurologie (S. 289) entspricht, sehen wir noch die hintere Commissur (*C. p.*), ferner den hinteren Kern des Thalamus opticus, die Corpora geniculata, die Bindearmkreuzung usw. (vgl. Fig. 3).

Das Corpus geniculatum mediale ist hier in seinem vorderen Teil getroffen; aus ihm treten zahlreiche Fasern zum Lemniscus lateralis (*L*). Die Degenerationen (*T.* s. *Th*) liegen genau in der seitlichen Verfolgung des Aquädukts, medial vom Corpus geniculatum internum (*G. i.*) in der Haubenstrahlung, und zwar sieht man, wie hier die Fasern lateral abbiegen und sich in einem kleinen Gebiet im ventralsten Teil des Pulvinars, und zwar speziell im ventralsten

Teil des Nucleus internus (*N. i.*) des Thalamus, auflösen. Fig. 4 zeigt die gleiche Gegend in stärkerer Vergrößerung. Wir sehen hier, welcher Art die Degenerationen sind. Die Abbildung entspricht dem

Fig. 3.

Rechteck auf Fig. 3. Der größere punktierte Bezirk auf Fig. 3 umgrenzt das äußerste Gebiet der Ausstrahlung degenerierter Fasern. Die Pfeile entsprechen einander und bezeichnen die Richtung derselben. In das Corpus geniculatum internum selbst ist eine Degeneration in keiner Weise zu verfolgen.

Fig. 5 bildet einen Schnitt ab, der sich etwa 40 Schnitte höher als der vorhergehende befand. Er geht annähernd durch die Mitte des Thalamus, den

Fig. 4.

Nucleus ruber (*Nr*), das mittlere Segment des Pes pedunculi (*P*) und den vorderen Rand der Brücke. Im Thalamus opticus sehen wir zwischen Nucleus lateralis und Nucleus medialis (*Ne* und *Ni*) von Fig. 3 ein

neues Kerngebilde, zu dem unsere Fasern auch in Beziehung treten, den Nucleus centralis (*Nm*) oder das Centre médian de Luys. Man sieht hier die Degenerationen schon ganz aufgelöst, dicke Fasern wie noch auf der vorigen Figur überhaupt nicht mehr.

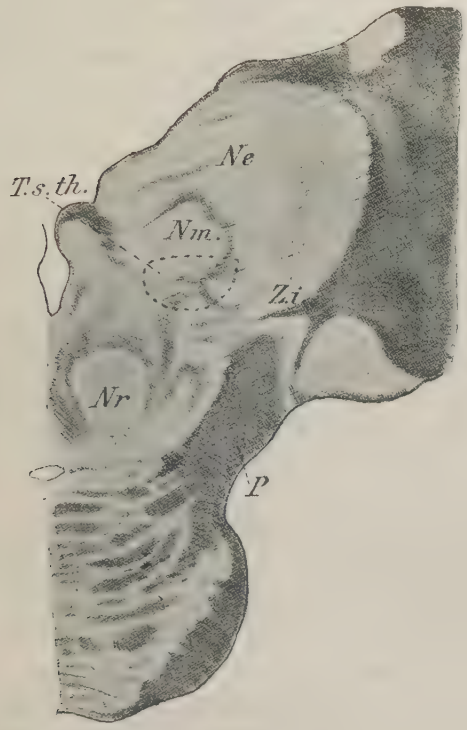

Fig. 5.

In dem durch eine gebrochene Linie eingeschlossenen Gebiet sieht man bei stärkerer Vergrößerung einzelne Schollenreihen von durchweg viel kleinerem Kaliber, wie sie auf der vorigen Figur noch vorkommen. In dem eingekreisten Bezirk haben wir uns bemüht, die äußerste Begrenzung des Endigungsgebietes zu be-

zeichnen, bemerken aber, daß die Grenzen natürlich keine absolut scharfen sind, und vor allem, daß innerhalb der Grenzen die schwarzen Schollen schon sehr spärlich sind. Soweit man eine Richtung zusammenhängender Schollenreihen erkennen kann, ist diese auch hier meist von mediodorsal nach ventrolateral. Ein kleines Gebiet des Nucleus centralis thalami in dessen ventralstem Teil ist mit ergriffen, seine Hauptmasse erscheint jedoch von Degenerationen völlig frei. Die Fasern erstrecken sich noch etwas ventral und auch noch etwas ventrolateral von dem eigentlichen Nucleus medialis, ohne jedoch die Zona incerta zu erreichen.

Die letzten Spuren von Degenerationen sieht man etwa 10 Schnitte weiter nach oralwärts, an entsprechender Stelle (vgl. Fig. 6). Der rote Kern und das Centre médian haben sich hier etwas zueinander verschoben und entsprechend dieser Verschiebung auch die Fasern des Tractus spinothalamicus. Auch reichen sie in dieser Höhe noch etwas weiter nach lateralwärts als in der vorigen.

Fassen wir das Ergebnis dieser Arbeit zusammen, so finden wir, wie schon erwähnt, im allgemeinen den Verlauf des Tractus spinothalamicus den früheren Beobachtungen entsprechend. Als sicher betrachten wir das Fehlen von Degenerationen in den eigentlichen Vierhügeln (wie sie Thiele und Horsley beschreiben) und im Corpus geniculatum internum (wie sie Goldstein beschreibt). Vielmehr halten wir es für sehr wahrscheinlich, daß die orale Endigung des Gowersschen Bündels bzw. des Tractus spinothalamicus sich darstellt als zusammenhängende und wahrscheinlich einheitliche Kernmasse, die, caudal etwa in der Höhe des vorderen Vier-

hügels beginnend, sich nach vorn in den ventralsten Abschnitt des Thalamus, in unserer Serie bis etwa zur Mitte des Thalamus, verfolgen läßt.

Auf die Bedeutung dieses Faserzuges können wir hier nicht eingehen. Es liegt natürlich sehr nahe,

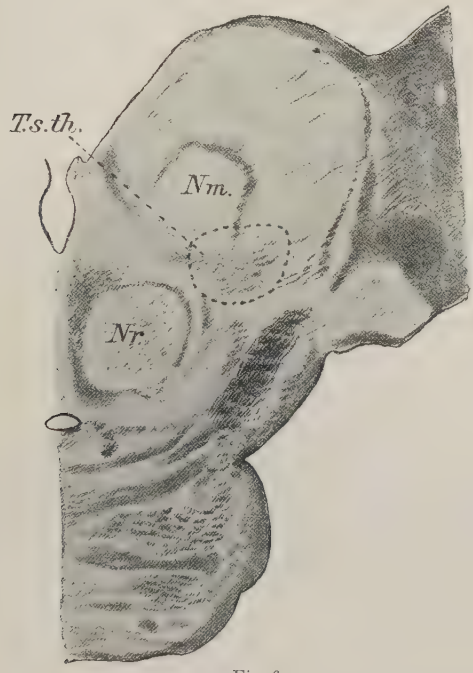

Fig. 6.

ihn als Substrat der Brown-Séquardschen Bahn zu betrachten, wie das auch von anderen Autoren ausgesprochen wird. Eine solche Annahme würde in der Tat sehr wahrscheinlich, wenn, wie Goldstein behauptet, dieser Zug schon aus tieferen Teilen des Rückenmarks stammt. Freilich ist zu berücksichtigen, daß bei der Katze und beim Hunde ein Tractus spino-

thalamicus sich bisher nicht hat nachweisen lassen, und daß trotzdem bei diesen Tieren, wie aus den Dressurversuchen von Kalischer und Lewandowsky hervorgeht, eine Kreuzung der Temperaturbahnen stattfindet. Beim Affen wurde, wie schon oben erwähnt, der Tractus spinothalamicus von Bruce in neuester Zeit beschrieben, jedoch ohne Berücksichtigung physiologischer Erscheinungen.

In der inneren Kapsel oder in oraleren Teilen des Hirnstammes als die beschriebenen haben wir nirgends Degenerationen finden können [entgegen also den Befunden von Choroschko[34])].

Wir glauben, daß die vorliegenden Figuren eine gute Grundlage für weitere Feststellungen abgeben, und haben darin die Hauptaufgabe dieser Arbeit gesehen.

[34]) l. c.

Lebenslauf.

Ich, Hans Feist-Wollheim, bin am 20. April 1887 zu Berlin geboren. Ich bestand daselbst das Abiturientenexamen im Jahre 1904. Ich studierte Medizin in Berlin, Freiburg und Heidelberg, wo ich im Wintersemester 1906/07 die ärztliche Vorprüfung absolvierte. Ich setzte mein Studium in München, Berlin und Freiburg fort, wo ich im Jahre 1910 meine Studien beendete. Meine klinischen Lehrer waren die Professoren Aschoff, Bäumler, Bollinger, Bumm, De la Camp, Goldscheider, His, Hoche, Kraske, Kraus, Krönig, Kraepelin, von Müller, Orth.

Ich war vom 1. Septmeber 1910 bis 1. Januar 1910 Medizinalpraktikant an der chirurgischen Universitätsklinik in Freiburg (Professor Kraske), vom 1. Januar 1910 bis 1. April 1911 am medizinischen Universitätspoliklinikum in Berlin (Professor Goldscheider) und vom 1. April 1911 bis 1. Oktober 1911 am Deutschen Hospital in London (Dr. Fürth und Dr. Weber).